



Júlia Cardeal de Albuquerque  
Naíza Menezes Medeiros Abraham  
Organizadores



CARTILHA INFORMATIVA SOBRE

# CÂNCER DE BOCA



**Dados Internacionais de Catalogação na Publicação (CIP)  
(Câmara Brasileira do Livro, SP, Brasil)**

Cartilha informativa sobre câncer de boca [livro eletrônico] / Júlia Cardeal de Albuquerque...[et al.]. -- Manaus, AM : Ed. dos Autores, 2025.  
PDF

Outros autores: Diana Santos Sampaio, Elise Garrido Cambra de Freitas, Júlia Leite Mauricio, Sofia Alves Rebouças Tomé Praciano, Lucileide Castro de Oliveira, Naíza Menezes Medeiros Abrahim.

Bibliografia.

ISBN 978-65-01-60274-5

1. Câncer - Diagnóstico 2. Câncer - Tratamento  
3. Câncer de boca - Prevenção I. Albuquerque, Júlia Cardeal de. II. Sampaio, Diana Santos. III. Freitas, Elise Garrido Cambra de. IV. Mauricio, Júlia Leite. V. Praciano, Sofia Alves Rebouças Tomé. VI. Oliveira, Lucileide Castro de. VII. Abrahim, Naíza Menezes Medeiros.

CDD-616.99431

NLM-WU-280

25-288489

**Índices para catálogo sistemático:**

1. Câncer de boca : Medicina 616.99431

Eliane de Freitas Leite - Bibliotecária - CRB 8/8415

# AUTORES

Júlia Cardeal de Albuquerque<sup>1</sup>

Diana Santos Sampaio<sup>1</sup>

Elise Garrido Cambra de Freitas<sup>1</sup>

Júlia Leite Mauricio<sup>1</sup>

Sofia Alves Rebouças Tomé Praciano<sup>1</sup>

Lucileide Castro de Oliveira<sup>2</sup>

Naíza Menezes Medeiros Abrahim<sup>2</sup>




<sup>1</sup>Acadêmicos do curso de Medicina da Universidade Federal do Amazonas

<sup>2</sup>Docentes do curso de Medicina da Universidade Federal do Amazonas

# SUMÁRIO

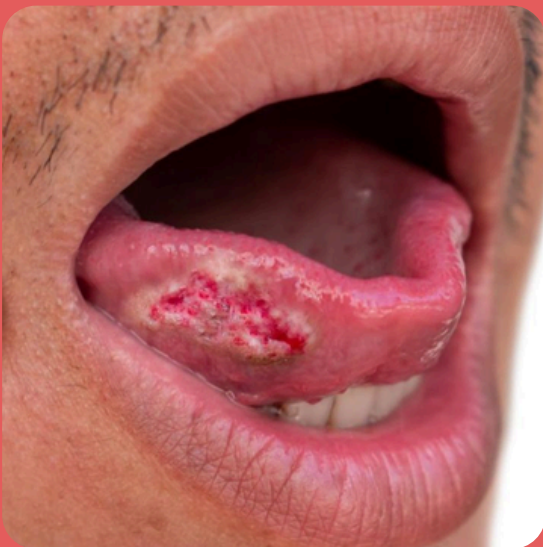1. Definição.....	5
2. Fatores etiológicos.....	6
3. Fatores de risco.....	7
4. Sintomas.....	8
5. Apresentação clínica.....	9
6. Tratamento.....	11
7. Referências.....	12

## DEFINIÇÃO

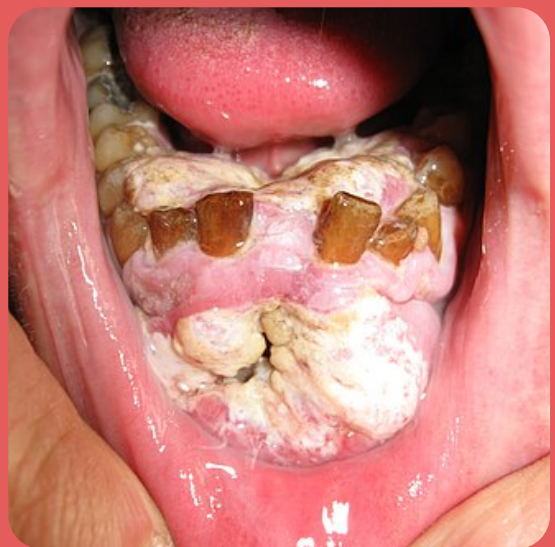

São tumores malignos que acometem a boca e parte da garganta. Podem se desenvolver nos lábios, língua, céu da boca, gengiva, amígdala e glândulas salivares.

Também chamado de câncer bucal ou de cavidade oral.



**Fonte:** Reabilittare



**Fonte:** Wikipedia


## FATORES ETIOLÓGICOS



*Tabagismo*



*Consumo excessivo de álcool*



*Exposição solar excessiva*



*Alimentação pobre em vitaminas e minerais*




*Falta de higiene bucal*

## FATORES DE RISCO

Idade superior a 40 anos



Sexo masculino (maior incidência)



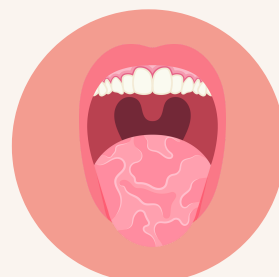Histórico familiar de câncer de cabeça e pescoço



Imunossupressão (HIV, uso de imunossupressores)



Doença pré-maligna (leucoplasia, eritroplasia)

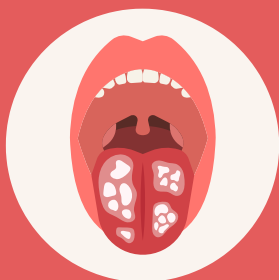

## SINTOMAS

Quanto mais cedo for descoberto, melhor!



Ferida na boca que não cicatriza após 15 dias



Mancha branca ou vermelha na mucosa oral



Dor persistente na boca ou na garganta




Nódulo ou espessamento de tecido na boca



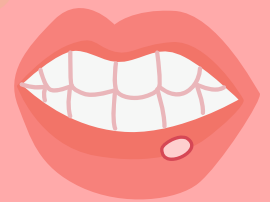Dificuldade para mastigar, engolir ou falar

## APRESENTAÇÃO CLÍNICA




A apresentação clínica do câncer bucal refere-se às características observadas nas lesões durante o exame físico. O conhecimento sobre a clínica pode levar ao diagnóstico precoce, favorecendo a sobrevida do paciente.

## O CARCINOMA ESPINOCELULAR (CEC) OU EPIDERMÓIDE DE BOCA



- O tipo **mais comum** de câncer bucal.
- Em cerca de **90% a 95%** dos casos.
- Originam-se nas **células escamosas** que revestem a mucosa da boca.
- Quanto a forma de crescimento: **exofíticos e endofíticos**, mais comuns em casos de diagnóstico tardios.
- Podem originar-se a partir de lesões precursoras: **placas esbranquiçadas (leucoplasias) ou avermelhadas (eritroplasias)**, casos em fases iniciais.

# APRESENTAÇÃO CLÍNICA

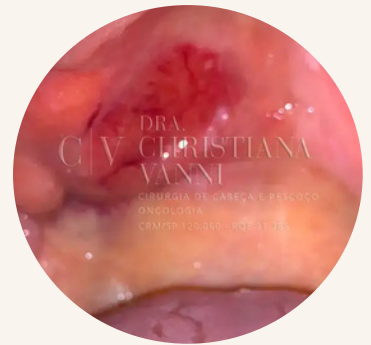

## FORMAS CLÍNICAS DAS LESÕES DO CEC

Fonte: Dra. Christiana Vanni (2025)

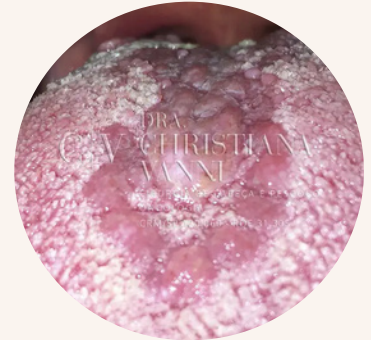
### Forma ulcerada

- Úlcera com bordas elevadas e induradas que não cicatriza.
- De base endofítica ou associada a leucoplasias/eritroplasias.



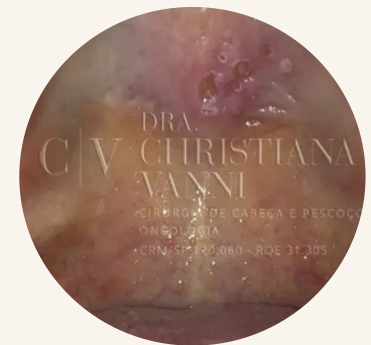### Forma exofítica

- Lesão volumosa, visível e palpável.
- Forma uma massa irregular, endurecida e geralmente com aspecto couve-flor.



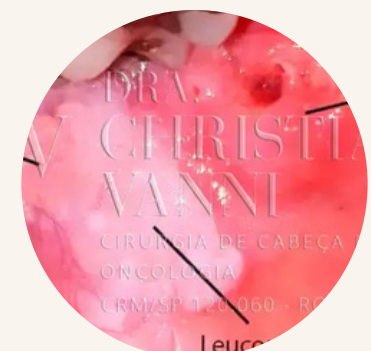### Forma infiltrativa ou endofítica

- Crescimento para dentro dos tecidos abaixo da mucosa.
- Lesão é mais invisível superficialmente, mas firme à palpação.



### Forma verrucosa

- Crescimento lento e em aspecto de verruga.
- Pode ter padrão exofítico + leucoplasia.



# TRATAMENTO

O tratamento é indicado de acordo com o estágio da doença. Pode incluir:

## **Cirurgia**

Remoção do tumor e, se necessário, parte da língua ou mandíbula.



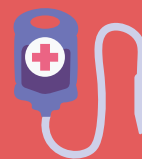## **Radioterapia**

Usada para destruir células tumorais com radiação.



## **Quimioterapia**

Medicações que atacam o câncer, especialmente nos casos mais avançados.



## **Imunoterapia**

Estimula o sistema imune a combater o tumor (em casos selecionados).



## **Reabilitação**

Fonoaudiologia, odontologia e fisioterapia auxiliam na recuperação após o tratamento.



## **PREVINA-SE!**

REALIZAR O AUTOEXAME DA BOCA  
É UM ATO DE PREVENÇÃO.  
O DIAGNÓSTICO PRECOCE PODE  
SALVAR A SUA VIDA

*Sorria para si mesmo!*

## REFERÊNCIAS

ALVES, B. / O. / O.-M. **Câncer de boca** | Biblioteca Virtual em Saúde MS. Disponível em: <<https://bvsms.saude.gov.br/cancer-de-boca/>>.

DRA. CHRISTIANA VANNI. Carcinoma Espinocelular na Boca. Disponível em: <https://www.drachristianavanni.com.br/Carcinoma-Espinocelular-na-Boca-27P>.

